13

36

Pigmentnaevus
des Augenlides
mit beginnender sarkomatöser Degeneration.

Inaugural-Dissertation

zur

Erlangung der Doktorwürde in der Medicin, Chirurgie und Geburtshülfe

verfasst und der

Hohen medicinischen Fakultät

der

kgl. bayer. Julius-Maximilians-Universität zu Würzburg

vorgelegt von

Dr. med. Anton Hohenberger

aus Rimpar in Unterfranken.

Leipzig

Wilhelm Engelmann

1892.

Referent:

Herr Hofrath Professor Dr. **von Rindfleisch.**

Separat-Abdruck

aus v. Graefe's Archiv für Ophthalmologie.

XXXVIII. Bd., 2. Abth.

Die malignen Bindesubstanzgeschwülste der Augenlider sind eine seltene Erkrankung, namentlich wenn man von jenen Geschwulstprocessen absieht, welche ihren Ausgangspunkt von benachbarten Hauttheilen, von der Highmorshöhle, der Orbita, oder, was öfter beobachtet wird, vom Bulbus und zwar von der Gegend der Sklerocornealgrenze nehmen und erst secundär in das Lid hinüber wuchern. Über Vorkommnisse der letzteren Art berichtet unter Anderen Silex[1]), welcher eine Zusammenstellung der veröffentlichten Beobachtungen über melanotische Sarkome giebt und selbst zwei solche Fälle mittheilt. Auch Bull und Gade[2]) haben drei hierher gehörige Fälle beschrieben.

Von den primären Sarkomen der Lider kommen nach Michel[3]) kleinzellige, rasch wuchernde Rundzellensarkome sowie Myxosarkome hauptsächlich bei Kindern vor, im höheren Lebensalter dagegen Melanosarkome und treten dieselben zuerst in der Nähe des Lidrandes auf.

Ihren Ursprung können die primären Lidsarkome von den verschiedensten Gewebslagen nehmen. Relativ häufig

---

[1]) Archiv für Augenheilkunde. 1889.

[2]) Ebenda. 1890.

[3]) Lehrbuch der Augenheilkunde. 2. Aufl. S. 143.

entwickeln sie sich von der Conjunctiva, was, wie schon Virchow[1]) hervorhebt, mit der exponirten Lage dieser Membran in Zusammenhang stehen mag. Einen solchen Fall von Melanosarcoma Conjunctivae Tarsi veröffentlichte Horner[2]). Die Geschwulst hatte die Grösse einer Wallnuss und zeigte acht Monate nach der Excision noch kein Recidiv.

Talko's[3]) Fall betrifft einen 12jährigen Jungen, bei welchem es nach einem Stoss ins Auge am oberen Lide zur Entwickelung einer Neubildung (kleinzelliges Rundzellensarcom) an der Conjunctiva palpebrarum gekommen war. Zur Zeit der Berichterstattung scheint ein Recidiv noch nicht eingetreten gewesen zu sein.

Samelson[4]) entfernte von dem unteren Lide eines zehnmonatlichen Kindes eine Geschwulst, welche Hulke auf Grund der mikroskopischen Untersuchung für ein rundzelliges, vermuthlich von einer Tarsalcyste ausgegangenes Sarcom erklärte.

In einem von van Duyse und Cruyl[5]) beschriebenen Falle war bei einem 7jährigen Mädchen nach einem Schlage auf das obere Augenlid schon nach acht Tagen in der Mitte desselben eine kleine, einem Chlalazion ähnlich sehende Geschwulst zur Entwicklung gekommen, welche mit nur kurzer Unterbrechung rapid weiterwuchs und zur Zeit der Operation bereits grösser als eine Kindsfaust war. Die Oberfläche zeigte eine höckerige Beschaffenheit. Der Tod erfolgte nach mehrmaligen Recidiven der immer wieder in möglichst weitem Umfange exstirpirten Geschwulst. Sie besass die Structur eines Myxosarcoms (kleinzellige Spindelform). Als wahrscheinlicher Ausgangspunct wird das lockere Bindegewebe bezeichnet, welches den Tarsus mit dem Musculus orbicularis verbindet.

Schirmer[6]) theilt einen Fall von Sarcom aller vier Augenlider mit. An den beiden oberen und dem linken unteren Lide wurden die Tumoren durch einen den Lidrand, Cutis und Orbicularis durchdringenden Querschnitt blossgelegt und

---

[1]) Krankhafte Geschwülste, II, S. 353.
[2]) Klin. Monatsbl. f. Augenh. 1871. S. 4.
[3]) Ebenda. 1873. S. 327.
[4]) Jahresb. f. d. Lstg. u. Fortschr. d. Ophth. f. 1870. S. 419.
[5]) Ebenda f. 1887. S. 433 und f. 1889. S. 413.
[6]) Klin. Monatsbl. f. Augenh. 1867. S. 124.

leicht herausgeschält. Der Bau der Geschwulst entsprach dem der kleinzelligen Sarcome mit ein wenig Bindegewebe durchsetzt.

Vom Cutisgewebe ging ein Sarcom aus, von dem Lilienfeld [1]) Mittheilung macht. Dasselbe entstand bei einer 76jährigen Frau ohne äusseren Anlass am rechten oberen Augenlid. Bei der Untersuchung der excidirten Geschwulst ergab sich, dass sie aus Spindelzellen und mehr elliptischen bis kuglichen Zellen zusammengesetzt war, denen in den mittleren Partieen Riesenzellen beigemengt waren. Fünf Monate nach der Operation war eine metastatische Geschwulst in einer Lymphdrüse in der Nähe der Parotis aufgetreten, welche exstirpirt wurde. Schon nach 4 Wochen war ein neues Recidiv, das von Lymphdrüsen in der Gegend der Gl. submaxillaris ausging, entstanden. Die Geschwulst war so in die umgebenden Gewebe hineingewuchert, dass sie nicht mehr vollständig entfernt werden konnte. Nach 14 Tagen begannen die Tumormassen von Neuem zu wachsen und bewirkten eine bald zum Tode führende Cachexie.

Ein besonderes Interesse bietet der Fall von Fuchs [2]). Dieser beobachtete bei einem 62jährigen Manne in der äusseren Hälfte des linken oberen Lides eine runde, fast wallnussgrosse Geschwulst. Sie war von normaler Haut bezw. Bindehaut bekleidet, welch letztere über der Geschwulst verschieblich war. Bei der mikroskopischen Untersuchung ergab sich, dass es sich um ein von einer accessorischen Thränendrüse ausgehendes Sarcom handelte.

Ausserdem finden sich in der Litteratur noch Fälle von Augenlidsarcomen erwähnt, deren Ausgangspunct nicht näher angegeben ist. So beschreibt Gibson [3]) einen wohl als melanotisches Sarcom zu deutenden Fall. Dauscher [4]) beobachtete ein Cystosarcom, Ruete [5]) eine wallnussgrosse Geschwulst bei einer 33jährigen Frau, welche mittels eines dünnen Stieles am Rande des oberen Lides entsprang. Nach $1\frac{1}{2}$ Jahren trat Erblindung des Auges ein, bedingt durch ein vom Nervus opti-

---

[1]) Klin. Monatsbl. f. Augenh. 1875. S. 55 und 1876. S. 502.

[2]) Arch. f. Ophth. XXIII. S. 163.

[3]) The Philadelphia Lancet. No. 2. 1851.

[4]) Allg. Wien. med. Zeitung. Jahrgang 1859.

[5]) Bildliche Darstellung der Krankheiten des menschl. Auges. 9. Lieferung. Leipzig. 1860. Taf. XXXV. Fig. 7.

cus ausgegangenes Medullarsarcom. Hirschberg[1]) beobachtete das Auftreten eines kleinzelligen Sarcoms am unteren Lide eines älteren Mannes. Die Geschwulst hatte das Lid gleichförmig aufgetrieben und auch den noch streifig erscheinenden Musculus orbicularis infiltrirt. Nach der Exstirpation kam es rasch zu einem Localrecidiv.

Endlich hat derselbe Autor[2]) noch über das Auftreten eines kleinzelligen Spindelzellensarcomes am linken unteren Augenlid eines 6jährigen Knaben berichtet.

Der nun zu erwähnende Fall ist im Jahre 1878 in der Klinik des Herrn Professor Dr. Helfreich in Würzburg beobachtet worden. Derselbe hatte die Güte, mir zum Zwecke der Bearbeitung und Veröffentlichung die Krankengeschichte mit Befund sowie die Abbildung und das anatomische Präparat zur Verfügung zu stellen.

Der Fall betrifft eine 26jährige Taglöhnerstochter aus der Umgegend von Würzburg. Aus der Anamnese ist zunächst anzuführen, dass Patientin von Geburt auf an den Lidern des linken Auges ein Pigmentmal hatte, das von jeher ebenso dunkel und ebenso ausgedehnt war wie es die Abbildung Fig. 1 ergiebt. In der Familie hatte sonst Niemand an den Lidern oder am übrigen Körper eine Pigmentanomalie. Etwa vom 14. Lebensjahre an litt Patientin am linken Auge an häufigen Entzündungen des Lidrandes und der Schleimhaut. Das rechte Auge war frei. Diese Entzündungen dauerten mit Unterbrechungen etwa 12 Jahre. Allmählich wurde das obere Lid gegen die Hautfläche zu (nicht am Rande) und in geringerem Grade auch das untere etwas dicker und die Oberfläche rauher. Im Jahre 1875 machte sich am unteren Lide zunächst dem inneren Augenwinkel eine kleine Erhebung bemerkbar, welche sich langsam vergrösserte.

Patientin hatte seit dem 14. Lebensjahre die gewöhnlichen Haus- und Feldarbeiten verrichtet und war besonderen Reizungen an den Augen nicht ausgesetzt gewesen. Ein näherer Anlass zu den Entzündungen am linken unteren Lidrande war nicht zu ermitteln. Das rechte Auge war nie krank. Sonst war Patientin ganz gesund. Dieselbe hatte sich

---

[1]) Der Markschwamm der Netzhaut. 1869. S. 115.

[2]) Arch. f. Augenheilk. 1871. S. 229.

zwischen 1864 und 1876 an verschiedene Augenärzte gewendet. Zu Herrn Professor Helfreich kam sie Ende September 1878. Bei der Vorstellung ergab sich der nachstehende Befund (Fig. 1): Die Haut des oberen und unteren linken Augenlides zeigte eine umschriebene stärkere Pigmentirung. Am oberen Lide erstreckte sich letztere bis zur unteren Grenze der Augenbraue. Am unteren Lide reichte sie in annähernd dreieckiger Form bis unter die Mitte des Orbitalrandes herab. Seitlich vom lateralen bezw. medialen Canthus verband je ein schmaler Streifen pigmentirter Haut diese beiden grossen Pigmentmäler. Die pigmentirte Partie ragte ziemlich stark über die umgebende normale Haut empor und war auf ihrer Oberfläche leicht uneben. Am Ciliarrande des unteren Lides fanden sich, 5 mm vom äusseren Augenwinkel beginnend und 10 mm vom inneren endigend, 13 kleine kegelförmige Höckerchen von bräunlich-roter Farbe. Die Zeit ihrer Entstehung war nicht eruirbar. Weiter medial folgte dann die oben erwähnte grössere, ungefähr dem Umfange einer Erbse entsprechende, tief blaurote Erhebung. Die präauriculäre Lymphdrüse zeigte sich nicht geschwellt. Linkerseits bestand vollkommene Ptosis. Eine Eigenthümlichkeit der Pigmentirung des linken Auges selbst wird weiter unten besprochen werden.

Die Diagnose wurde von Herrn Professor Helfreich auf maligne Degeneration eines angeborenen Naevus gestellt. Herr Hofrath Professor von Rindfleisch, der die Güte hatte den Fall zu besichtigen, bestätigte diese Auffassung und auf seinen Rath wurde beschlossen, den Naevus in seiner ganzen Ausdehnung zu entfernen. In der Narkose wurde am oberen Lide die Haut und soweit es nöthig erschien auch die Muskelschicht in den dem Lidrande zunächst gelegenen Partieen des Lides entfernt. Am unteren Lide wurde die Haut, ebenfalls mit Wegnahme der Muskelschicht in der Gegend des freien Lidrandes, in Form eines gleichschenkligen Dreieckes excidirt. Der Ersatz erfolgte für das obere Lid durch einen zungenförmigen Lappen aus der Stirnhaut, dessen Basis sich auf dem Nasenrücken und der linken Seitenwandfläche der Nase befand. Für das untere Lid wurde ein Lappen dadurch gewonnen, dass ein Schnitt in der Verlängerung der Basis des excidirten Hautdreieckes nach aussen geführt wurde, ein anderer parallel der äusseren Seite des excidirten Dreieckes. Der hierdurch gebildete Lappen wurde nach entsprechender Lockerung an den medialen Rand des Defectes her-

angezogen und nach allen Seiten hin vernäht. Zugleich wurde die nach aussen von dem verschobenen Lappen offengebliebene Wundfläche durch Unterminirung der Haut und Anlegung von Nähten soweit als möglich verkleinert. Die Heilung erfolgte per primam, nur am unteren medialen Theil des Wangenlappens war anfänglich eine leichte Eiterung bemerkbar. Ungefähr $^1/_2$ Jahr später wurde an der Basis des Stirnlappens ein kleiner Hautwulst, der durch das Umschlagen des Lappens entstanden war, excidirt.

Das gewonnene Präparat wurde in Alkohol gehärtet und conservirt. Die mikroskopischen Schnitte wurden nach ihrer Färbung mit Haematoxylin und Eosin in Canadabalsam eingelegt.

Bei der mikroskopischen Untersuchung fand sich Folgendes: Die Gewebsstructur ist verschieden in den dem Lidrande benachbarten Partieen und in den weiter entfernt gelegenen. Eine in der Nähe der Augenbraue gelegene Stelle ergiebt folgendes Bild (Fig. 2):

Die Hornschicht der Epidermis, welche sich bei der Einlegung des Präparates grösstentheils abgelöst hat, bildet nicht eine ebene Fläche, sondern ist in Bogen von 0,07—0,21 mm Spannweite ausgespannt. Diese sind bedingt durch eine abnorm starke Wucherung der darunter gelegenen Partieen. Zwischen je zwei Papillen sendet die Epidermis einen Fortsatz in die Tiefe, an dessen Ende sich hin und wieder Epithelperlen finden. Das Stratum mucosum folgt als schlangenförmig gewundenes Band der Oberfläche der Papillen. In den Papillen finden sich zahlreiche Nester und Stränge endotheloider Zellen, die mit einem grossen, lebhaft gefärbten, bläschenförmigen Kerne ausgestattet sind. Der Kern ist nur von einer verhältnismässig geringen Menge Protoplasma umgeben. Diese Zellenanhäufungen erstrecken sich bis zur Grenze des lockeren subkutanen Bindegewebes. In der Nähe der Epidermis zeigen diese Nester meist birnförmige Gestalt. Die äusserste breite Zone enthält in vielen Papillen Zellen mit Pigment. Dieses Pigment erscheint bald aus kleinsten, braunen runden Körperchen zusammengesetzt, welche im Protoplasma der Zellen liegen, so dass der Kern derselben noch deutlich erkennbar ist, bald aber tritt es in so dichter Masse auf, dass eine Gewebsstruktur durchaus nicht mehr unterschieden werden kann. Auch die diesen Nestern benachbarten Schichten des Stratum mucosum erscheinen meist stark pigmenthaltig. Nach innen sind die

endotheloiden Zellen vorzugsweise in schmalen Längsstreifen angeordnet. Nur ganz selten findet sich hier eine kleine Zellengruppe pigmentirt. Die Nester und Stränge sind auseinander gehalten durch Bindegewebssepta. In diesen sieht man allenthalben Blutgefässe, während sich in die Zellenhaufen selbst solche niemals verfolgen lassen.

Dagegen constatirt man in den meisten Zellenhaufen eine centrale oder axiale Oeffnung, spaltförmig, ohne scharfen Rand, die wegen der grossen Regelmässigkeit ihres Vorkommens als ein präformirtes, wohl einem Lymphraum angehöriges Lumen angesprochen werden muss.

Auch in dem Bindegewebe finden sich hin und wieder pigmentirte sternförmige Zellen, aber auch freies körniges Pigment.

Somit handelt es sich hier um einen Naevus pigmentosus und zwar um jene Form, welche Virchow[1]) bei der Classifikation der einfachen Pigmentzustände der Haut als vierte aufführt.

Ein etwas anderes Bild geben die dem Ciliarrande benachbarten Partieen beider, besonders aber des unteren Lides. Die Epidermis bildet hier zackige, zerklüftete Vorsprünge entsprechend den hier ganz unregelmässig gewucherten Papillen. Das Stratum mucosum bildet zwischen den Papillen unregelmässige Einschnitte, deren Enden nicht selten keulenförmig angeschwollen sind.

Wenn wir bis dahin nichts von dem gewöhnlichen Befund eines pigmentirten Naevus Abweichendes constatiren konnten, so findet sich Derartiges in den kleinen bereits erwähnten Knötchen am Rande des unteren Augenlides und etwas unterhalb derselben (Fig. 3). Hier haben sich an umschriebenen Stellen, meist auf der Höhe der Papillen, die in den Papillen und im Stratum reticulare der Haut gelegenen Zellen vermehrt. Sie haben die bindegewebige Grundsubstanz fast vollständig verdrängt und sind so zu grösseren Zellenmassen confluirt, denen wir die Bezeichnung als „rundzellige Sarcomherde“ vom pathologisch-histologischen Standpunkt aus um so weniger vorenthalten können als mit der Vermehrung der Zellen auch ein atypisches Wachsthum einhergeht. Man sieht neben Rundzellen von der gewöhnlichen Grösse der Leucocyten auch solche Zellen, welche das drei- bis vierfache Volumen solcher er-

---

[1]) Krankhafte Geschwülste. S. 227.

reichen. Ja es finden sich nicht selten Riesenzellen in's Gewebe eingestreut.

Die Zellen sind meist nicht pigmentirt, doch findet sich bisweilen auch ein Häufchen pigmentirter Zellen. Die rundliche Form ist nicht überall beibehalten; an einzelnen Stellen finden sich Zellengruppen, bei denen die Kerne, die überall den Hauptbestandtheil der Zellen ausmachen, sich in die Länge zu strecken beginnen. Man gewinnt den Eindruck als strebe die Zelle der Spindelform zu. Doch ist das atypische Wachsthum überwiegend.

In dem oben beschriebenen blauschwarzen, dem medialen Lidwinkel zunächst gelegenen Knötchen des unteren Lidrandes spielen sich die sarcomverdächtigen Veränderungen weniger in den Papillen als vielmehr im Unterhautbindegewebe ab. Die Papillen enthalten hier in ihren äusseren der Epidermis zunächst gelegenen Partieen überhaupt kein Pigment, wo sich aber solches findet, ist es lange nicht so reichlich und dicht als man dem äusseren Ansehen nach hätte erwarten können, sicherlich ist es nirgends reichlicher als im einfachen Naevus. Dagegen liegen mächtige Haufen pigmentirter Zellen im kutanen Bindegewebe. Diese Haufen sind von einem tief braunen Pigmente so dicht durchsetzt, dass man nur aus der runden Form einzelner Pigmentablagerungen am Rande auf das Vorhandensein der Zellen zu schliessen im Stande ist. Ein Kern lässt sich jedoch nirgends nachweisen. In diese Haufen lassen sich deutlich Blutgefässe verfolgen, was sich bei den Zellengruppen des Naevus niemals beobachten lässt. Diese Zellenhaufen nun haben das Bindegewebe auseinandergedrängt und bedingen eben hierdurch das starke Hervorspringen dieses Höckerchens. Das Bindegewebe bildet noch breite Schichten, welche ebenfalls von einzelnen oder zu kleinen Häufchen vereinigten pigmentirten Zellen durchsetzt sind. Dazwischen lagern auch viele Zellengruppen, welche kein Pigment enthalten. Auch einfaches körniges Pigment lagert an einzelnen Stellen frei in den Bindegewebslücken. Eine ähnliche Wucherung findet sich auch in den Maschen des Bindegewebes, welches die Talgdrüsen, die in die Haarbälge der Cilien münden, sowie die Moll'schen Drüsen umgiebt. Auch zwischen die Muskelfasern des Musculus ciliaris Riolani, welche etwas nach vorne gezerrt sind, sind sie schon eingewuchert. Die Gefässe des Bindegewebes sind äusserst zahlreich. An vielen Orten erblickt man Blutextravasat, welches sich längs eines Gefässes

hinzieht. In diesem Extravasat lassen sich noch grossentheils die Umrisse der rothen Blutkörperchen erkennen. Daneben sind ganz spärlich dunkle Pigmentschollen sichtbar.

In der mehr in die Tiefe eindringenden atypischen Textur des grösseren schwarzen Knötchens einerseits, andererseits in der Textur des Papillarkörpers im Bereich der kleineren Knötchen des unteren Augenlides unterscheidet sich also die hier vorliegende Neubildung von dem einfachen Naevus. Haben wir ein auf einem Naevus, der sich seit Langem im Zustande entzündlicher Reizung befand, entstehendes Sarcom vor uns? Ich glaube diese Frage mit „Ja“ beantworten zu müssen: die kleinen Knötchen am unteren Lidrande entsprechen nicht mehr der Vorstellung eines einfach gewucherten Naevus. Sie zeigen eine Atypie der Textur, welche vom rein histologischen Standpunct aus als sarcomatös bezeichnet werden muss.

Wie oben schon bemerkt wurde, finden sich in unserem Falle einzelne Gruppen pigmenthaltiger Zellen in der sarcomatösen Neubildung und es ist wohl keine Frage, dass bei längerem Bestande der letzteren die Pigmentirung sich auch über die anderen Zellen ausgebreitet hätte, dass wir es sonach mit einem im Entstehen begriffenen Melanosarcom zu thun haben, was mit Rücksicht auf den weiter unten berichteten Verlauf noch ganz besonders von Interesse ist. Wir gehen in dieser Auffassung von dem Standpunct aus, den v. Rindfleisch[1]) vertritt. Nach ihm haben die meisten, vielleicht alle Sarcomzellen einen pigmentlosen Jugendzustand. „Es giebt Pigmentsarcome, welche nur durch ein schwarz- und braunstreifiges, gefleckte oder scheckiges Aussehen ihren wahren Character verrathen. Die tief braunschwarze Sepiafarbe stellt nur den höchsten Grad der Pigmentinfiltration dar.“

---

[1]) Rindfleisch, Lehrbuch. S. 157.

Ackermann[1]) hält zwar die Annahme eines pigmentlosen Jugendzustandes für unerwiesen und stellt die Vermuthung auf, es handle sich bei der Genese des Melanosarcoms der Hauptsache nach um Proliferationsvorgänge in den die Gefässe des Mutterbodens umgebenden Pigmentzellen, indem er als gewichtige Stütze für seine Behauptung den Umstand anführt, dass das primäre Melanosarcom ausschliesslich in solchen Organen vorkommt, welche schon unter normalen Verhältnissen Pigmentzellen enthalten.

Nun besteht freilich heute die namentlich von Gussenbauer vertretene Ansicht nicht mehr zu Recht, wonach sich das Pigment der Melanosarcome immer als directer Abkömmling des Blutfarbstoffes erweisen lasse, trotzdem ist aber zweifellos festgestellt, dass man nicht selten wenigstens einen Theil des Pigmentes dieser Geschwülste die charakteristischen Eisenreactionen annehmen sieht, wodurch sich seine directe Abstammung vom Blutfarbstoff documentirt. So kommt z. B. Vossius[2]) auf Grund der Untersuchung von zehn Fällen von Melanosarcom des Auges, wobei sechsmal die Eisenreaction auftrat, zu der Ueberzeugung, dass in der Mehrzahl dieser Sarcome ein grosser Theil des Pigmentes direct hämatogenen Ursprungs sei.

Wenn wir uns auf jeden Fall berechtigt halten, die vorliegende Geschwulst als einen eben zur Sarcomatose sich anschickenden Naevus pigmentosus aufzufassen, so glauben wir auch annehmen zu dürfen, dass die Neubildung bei weiterer Fortentwicklung sich auch noch pigmentirt hätte.

Einen ähnlichen Fall von maligner Degeneration eines Naevus pigmentosus des Augenlides konnten wir in der Literatur nicht auffinden. Am übrigen Körper ist jedoch dieser Uebergang so häufig, dass Virchow[3]) bei der Auf-

---

[1]) Volkmanns Sammlg. klin. Vortr. Nr. 233—234. S. 2003.
[2]) Archiv f. Ophthalm. XXXI, 2. S. 161.
[3]) L. c. S. 222.

zählung der zur Sarkombildung prädisponirenden Momente an erster Stelle hervorhebt, dass congenitale Verhältnisse in Frage kommen und dass namentlich sowohl einfache als pigmentirte Fleischwarzen in maligne Degeneration übergehen können.

Auch v. Rindfleisch[1]) betont das häufige Hervorgehen eines Sarcoms aus angeborenen Muttermälern. Er betrachtet dieselben als Stellen mit einer verminderten einheitlichen Beziehung zum übrigen Körper, welche letztere den stärksten Ausdruck in der Nervenverbindung findet und benutzt dieses als Erläuterung für seine Anschauung über die Atiologie der Geschwülste, nach welcher für die Geschwulstbildung im Allgemeinen ein mangelhaftes Beherrschtsein des Mutterbodens durch das Nervensystem verantwortlich zu machen ist.

Wie nun unter Hinweis auf die bereits oben gemachte Andeutung weiter auszuführen ist, findet sich bei der Patientin im linken Auge selbst als Begleiterscheinung der Anomalie der Lider eine stärkere Pigmentirung der Iris. Während die Regenbogenhaut des rechten Auges eine mehr gelblich grüne Farbe mit hellbräunlichem Colorit des Sphincter aufweist, ist die linke mehr gleichmässig dunkelbraun und zeigt an der Peripherie gelblich-bräunliche Flecken. Hinsichtlich des Verhaltens des Hintergrundes ist eine entschieden dunklere Färbung linkerseits mittelst der Augenspiegeluntersuchung nicht zu constatiren.

Bisweilen bilden solche angeborene Pigmentanomalien des Auges selbst in einer unserm Falle analogen Weise den Ausgangspunct für Geschwulstprocesse. So finden sich nach Hirschberg[2]) in der Litteratur drei Fälle verzeichnet, in denen von angeborenen, umschriebenen schwarzen Flecken der Iris aus Irissarcome entstanden waren. Genannter

---

[1]) L. c. S. 133.

[2]) Archiv f. Ophthalm. XXIX. 1. S. 3 ff.

Autor veröffentlicht selbst zwei Beobachtungen, wo bei angeborenen Pigmentflecken der Sclera (Cyanosis Bulbi), der Begleiterscheinung einer starken diffusen Pigmentirung des ganzen Uvealtraktus, von der Aderhaut Tumoren ausgegangen waren. Die Natur des einen derselben konnte er nicht näher feststellen, da eine Indication für die Enucleation des betreffenden Auges noch nicht gegeben war, der andere erwies sich bei der mikroskopischen Untersuchung als Pigmentsarcom. Als analogen Fall citirt er ferner einen von Hulke beschriebenen, in dem bei einer angeborenen Pigmentanomalie an der Haut der rechtsseitigen Augenbraue und Lider sowie der Sclera ebenfalls eine dunkle Geschwulst in der Aderhaut entstanden war, welche die Enucleation des Auges erforderlich machte. Bei der anatomischen Untersuchung fand sich, dass auch der Sehnerv an der Durchtrittsstelle pigmentirt war.

Was die Prognose der Melanosarcome zunächst im Allgemeinen betrifft, so ist dieselbe bekanntlich noch mehr als die der nicht pigmentirten Sarcome eine absolut ungünstige, wenn nicht sehr frühzeitig operirt wird. Aber auch bei sehr bald ausgeführter Operation ist das Leben noch schwer genug bedroht, einmal durch die Neigung dieser Geschwülste zu örtlichen Recidiven, dann aber auch durch die frühzeitige Metastasenbildung.

Bezüglich der ersten Gefahr, der Recidivbildung, haben nun die Sarcome des Auges und der Lider eine relativ günstige Prognose; denn hier bedingen sie nach kurzer Zeit so auffallende Störungen, dass sie gewöhnlich bald in ärztliche Behandlung kommen und dann noch frühzeitig die bereits von der Geschwulst ergriffenen Partieen auf operativem Wege entfernt werden können. Fuchs[1]) berechnet, dass nur in 13% der operirten Fälle von Sarcom der Iris, des Ciliarkörpers und der Aderhaut ein Recidiv eintrat.

---

[1]) Das Sarcom d. Uvealtractus. S. 273.

Schlimmer ist die Prognose bezüglich der anderen Gefahr, der Metastasenbildung. Ihr Eintreten berechnet Fuchs auf $18^1/_2$ % der Fälle, ist aber überzeugt, dass diese Ziffer noch viel zu niedrig gegriffen ist.

Aus den Eingangs aus der Litteratur zusammengestellten Fällen kann nun ein sicheres Urtheil über die spezielle Prognose der Lidsarcome nicht gewonnen werden.

Von den 12 dort aufgeführten Fällen wurde bei einem die Recidiv- bezw. Metastasenbildung mit tödtlichem Ausgange sicher constatirt, in einem Falle trat rasch Localrecidiv ein. In acht Fällen fehlen nähere Angaben über das Schicksal der Patienten.

In einem Falle zeigte sich nach 8 Monaten, in einem anderen nach nicht näher bezeichneter, jedenfalls aber verhältnissmässig kurzer Zeit weder ein Recidiv noch eine Metastasenbildung.

Da aber die Heilung erst dann als definitiv und gesichert angesehen werden kann, wenn nach einer Beobachtungszeit von mindestens fünf Jahren eine secundäre Erkrankung nicht mehr eingetreten ist, so sind diese letztgenannten beiden Fälle ebenfalls nicht zu verwerthen.

Anders ist es bei unserer Patientin.

Dieselbe stellte sich am 31. Januar 1891, also fast 13 Jahre nach der Operation wieder in der obengenannten Klinik vor. Sie hat inzwischen geheiratet und drei vollkommen normale Kinder geboren. Während dieser ganzen Zeit hat sich niemals wieder die geringste Geschwulstbildung an den Augenlidern gezeigt. Auch jetzt ist keine Spur einer solchen nachzuweisen. Die Lider sind durch das Fehlen des grössten Theiles der Cilien sowie durch die von der Operation herrührenden kaum noch sichtbaren Narben nur sehr wenig entstellt. Patientin ist durch Thränenträufeln nicht belästigt. Das untere Thränenröhrchen ist auf spaltförmigem Querschnitte sichtbar, der dasselbe ungefähr neben dem senkrechten Theile des Kanälchens geöffnet hat. Auch das obere Kanälchen ist gut geöffnet gerade am Canthus sichtbar und taucht vollkommen in den Thränensee ein. Die Orbicularisaction ist so-

wohl am oberen wie am unteren Lide eine sehr kräftige und schliesst die Lider ohne Anstrengung vollkommen. Das Ergebnis der Operation ist also ein im höchsten Grade befriedigendes. Durch die erreichte Hebung des Oberlides ist das Auge zugleich zum Sehen wieder verwendbar geworden.

Dieser Fall kann also jenen bereits bekannten an die Seite gestellt werden, welche darthun, dass auch bei einer so bösartigen Neubildung, wie dem Melanosarkom, immerhin Aussicht auf definitive Heilung besteht, wenn nur frühzeitig und ausgiebig genug operirt wird.

Zum Schlusse fühle ich mich verpflichtet, meinem hochverehrten Lehrer Herrn Professor Dr. Helfreich für die freundliche Zuweisung dieser Arbeit, für die zahlreichen und eingehenden Hinweise auf die in Frage kommende Litteratur sowie die vielen sonstigen Winke und Rathschläge meinen herzlichsten Dank auszusprechen.

Erklärung der Abbildungen auf Taf. IV, Fig. 1—3.

Fig. 1. Ansicht des Pigmentnaevus der linksseitigen Lider. Die am freien Rande des unteren Lides vorhandenen kleinen Geschwülste (medialer rundlicher Tumor und die nach aussen von ihm stehenden kegelförmigen Erhebungen) sind durch Abziehen des unteren Lides deutlich sichtbar gemacht.

Fig. 2. Horizontalschnitt durch die Haut des Oberlides in der Nähe der Augenbraue $V = {}^{125}/_{1}$.

- *a* Unterste Lage der Epidermis.
- *b* Stratum mucosum, in den inneren Lagen theilweise pigmenthaltig.
- *c* Epithelperle.
- *d* Nest endotheloider Zellen im Papillarkörper, in der äussersten Zone pigmenthaltig.
- *d'* Dieselbe Zellenanhäufung im stratum reticulare.
- *e* Bindegewebsseptum mit Gefäss.
- *f* Axiale Oeffnung eines Zellenhaufens.
- *g* Subcutane Gewebslage.
- *h*, *h'*, *h''* Pigmenthaltige Gewebspartieen.

Fig. 3. Sagittalschnitt des unteren Lides an einer Stelle, die unterhalb einer kleinen kegelförmigen Geschwulst des freien Lidrandes und zwar dieser zunächst gelegen ist. $V = {}^{330}/_{1}$.

- *a* Unterste Lage der Epidermis.
- *b* Zellen des stratum mucosum.
- *c* Zellen mit Pigment im äusseren Theile des Papillarkörpers.
- *d* Zellennester im Papillarkörper und stratum reticulare mit atypischen Zellen und Riesenzellen. (Sarcomheerd).

Druck von Pöschel & Trepte in Leipzig.

Fig. 3.

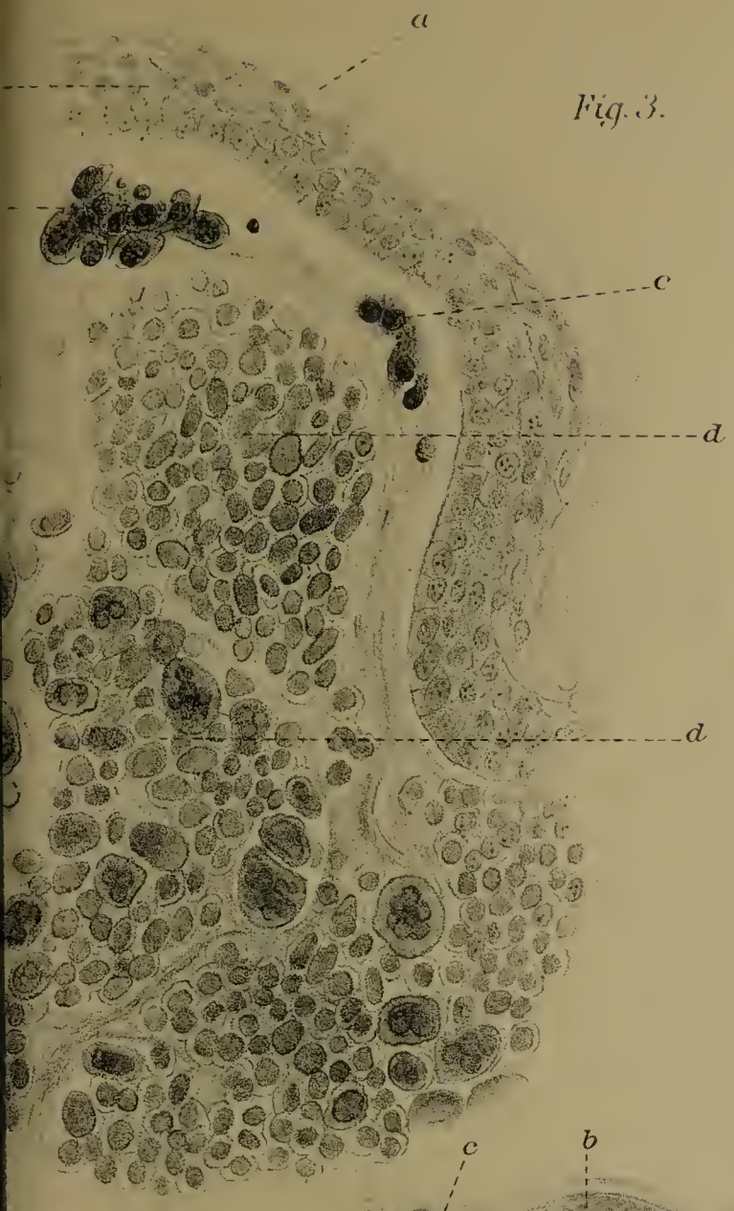

Fig. 1.

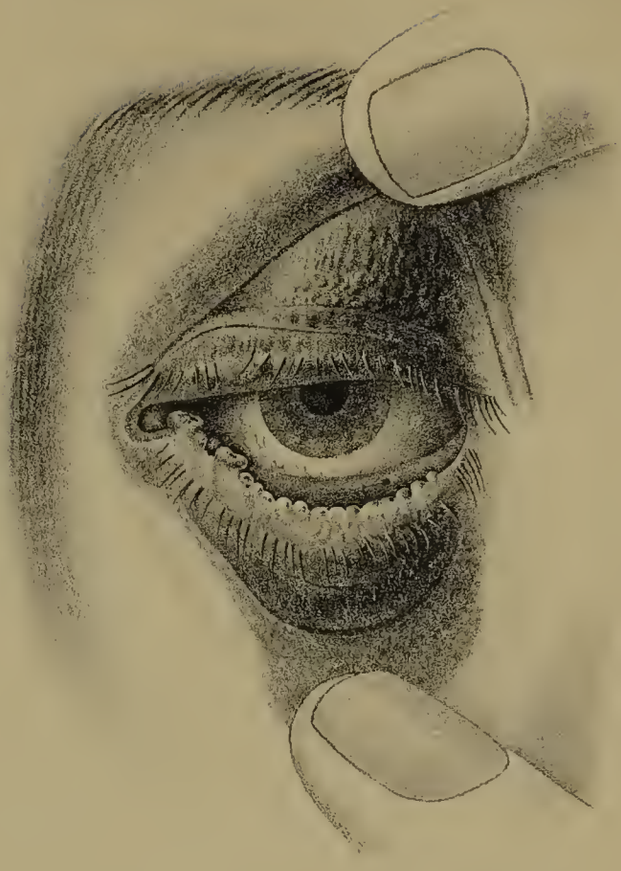

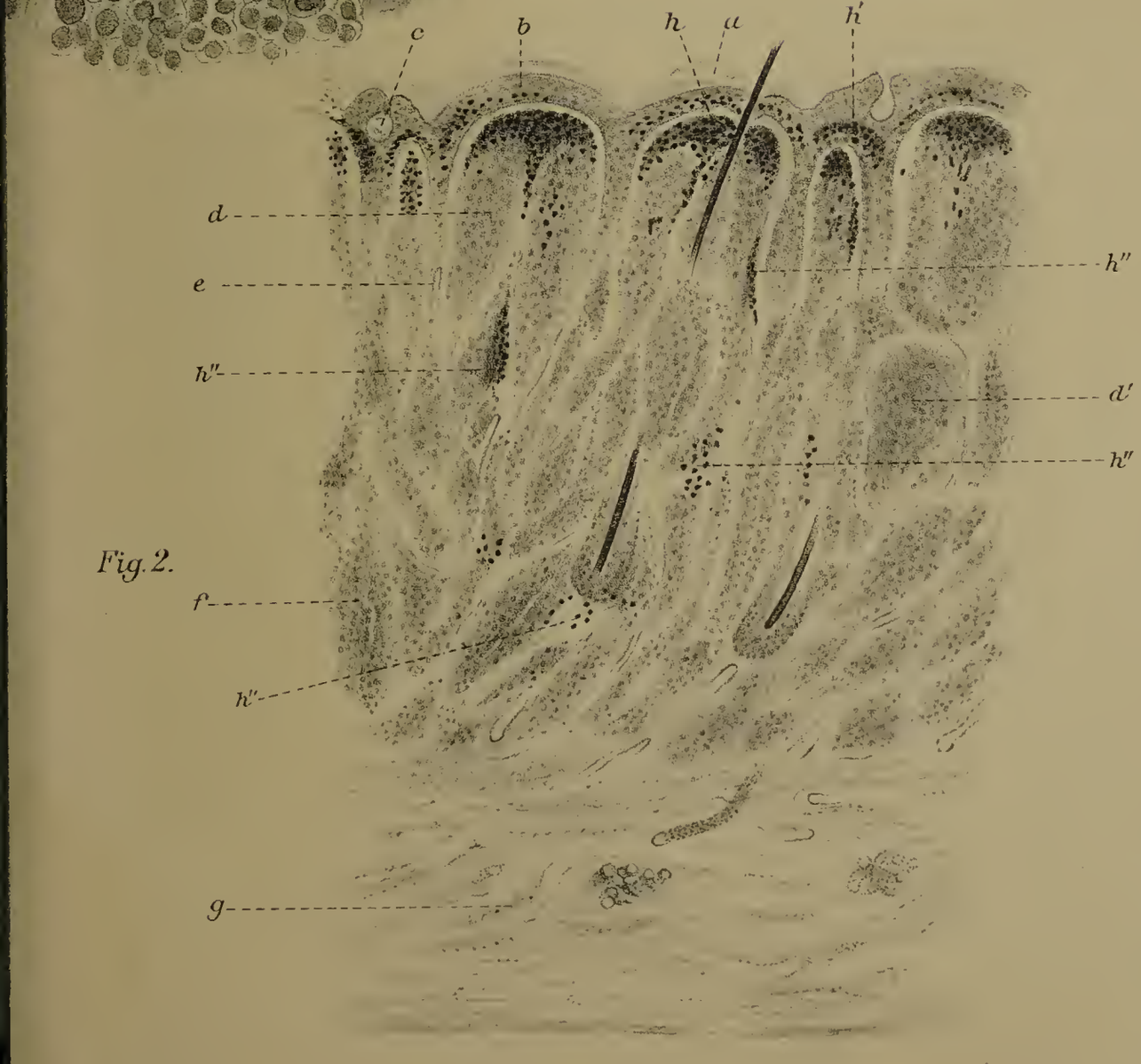

Fig. 2.

Verlag v Wilh. Engelmann in Leipzig.

Lith. Anst. v E. A. Funke, Leipzig